

## Guía Práctica para la Ablación por Radiofrecuencia (RFA) de Nódulos Tiroideos.

Alirio Jose Mijares Briñez<sup>1</sup> , Carmen Maria Suarez<sup>1</sup> , Gabriela Marcano Antonucci<sup>1</sup> ,  
Maria Jose Jimenez<sup>1</sup> , Alberto Perez Morell<sup>1</sup> , Valentina Diaz<sup>1</sup> .

### Resumen

**Introducción:** La ablación por radiofrecuencia (RFA) de nódulos tiroideos se ha consolidado como una alternativa mínimamente invasiva frente a la cirugía convencional en pacientes con nódulos benignos sintomáticos. Bajo guía ecográfica, esta técnica permite una visualización directa de estructuras críticas y una reducción significativa del trauma a tejidos blandos, ofreciendo resultados comparables a la cirugía con menor morbilidad. **Técnica:** La RFA se realiza en posición supina con cuello extendido, utilizando anestesia local y guía ecográfica de alta resolución. El abordaje transístmico y la técnica de “moving shot” permiten una ablación secuencial y precisa del nódulo, minimizando la dispersión de calor hacia estructuras adyacentes como el nervio laríngeo recurrente, tráquea y esófago. La monitorización clínica de la voz y el uso de hidrodissección en zonas de riesgo aumentan la seguridad del procedimiento. **Resultados:** Estudios recientes muestran reducciones de volumen  $\geq 50\%$  en la mayoría de los pacientes a los 6–12 meses, con mejoría significativa de síntomas compresivos y satisfacción estética. La incidencia de complicaciones es baja ( $<3-4\%$ ), siendo la mayoría transitorias y de manejo conservador, como disfonía temporal o hematoma menor. Los beneficios incluyen menor dolor postoperatorio, corta estancia hospitalaria y pronta reincorporación a la vida diaria. **Conclusiones:** La RFA tiroidea representa un procedimiento seguro, eficaz y reproducible para el tratamiento de nódulos benignos seleccionados, así como en escenarios específicos de recurrencia tumoral. Su perfil de seguridad y los resultados funcionales la posicionan como una técnica emergente de gran valor en cirugía de cabeza y cuello. La estandarización del protocolo y la adecuada selección de pacientes son claves para su éxito.

**Palabras clave:** Radiofrecuencia; Nódulo tiroideo; Ablación ecoguiada; Moving shot; Abordaje transístmico; Cirugía mínimamente invasiva.

## A Practical Guide to Radiofrequency Ablation (RFA) of Thyroid Nodules.

### Abstract

**Introduction:** Radiofrequency ablation (RFA) of thyroid nodules has emerged as a minimally invasive alternative to conventional surgery in patients with symptomatic benign nodules. Performed under real-time ultrasound guidance, this technique allows direct visualization of critical structures and significant reduction of soft tissue trauma, providing outcomes comparable to surgery with lower morbidity. **Technique:** RFA is performed with the patient in the supine position and neck extended, using local anesthesia and high-resolution ultrasound guidance. The trans-isthmic approach and “moving shot” technique enable sequential and precise ablation of the nodule, minimizing heat dispersion to adjacent structures such as the recurrent laryngeal nerve, trachea, and esophagus. Clinical voice monitoring and hydro dissection in high-risk areas further enhance procedural safety. **Results:** Recent studies demonstrate  $\geq 50\%$  volume reduction in most patients within 6–12 months, with significant improvement in compressive symptoms and cosmetic satisfaction. The incidence of complications is low ( $<3-4\%$ ), and most are transient and conservatively managed, such as temporary dysphonia or minor hematoma. Benefits include less postoperative pain, shorter hospital stay, and early return to daily activities. **Conclusions:** Thyroid RFA represents a safe, effective, and reproducible procedure for the treatment of selected benign nodules, as well as in specific scenarios of tumor recurrence. Its safety profile and functional outcomes position it as an emerging and valuable technique in head and neck surgery. Protocol standardization and appropriate patient selection are key to its success.

**Keywords:** Radiofrequency; Thyroid nodule; Ultrasound-guided ablation; Moving shot; Trans-isthmic approach; Minimally invasive surgery.

<sup>1</sup>Centro Médico Docente La Trinidad, Caracas, Venezuela.

Autor Correspondiente: Alirio José Mijares Briñez, e-mail: [mibuenasalud@gmail.com](mailto:mibuenasalud@gmail.com)

Recibido: 29/09/2025 - Aceptado: 31/12/2025

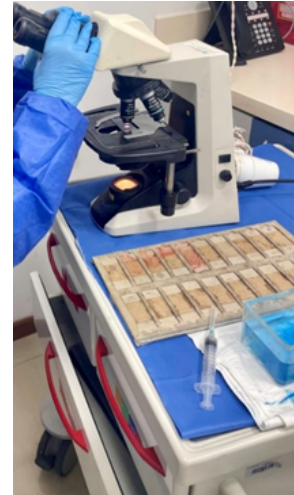## Crterios de seleccin de pacientes y nódulos

La ablación por radiofrecuencia está indicada principalmente en nódulos tiroideos benignos sintomáticos (que causan compresión o molestias estéticas) en pacientes que prefieren evitar o tienen alto riesgo para cirugía<sup>1,2</sup>. Por consenso, no se recomienda tratar nódulos asintomáticos ni aquellos con sospecha de malignidad sin confirmación diagnóstica<sup>2</sup>. Antes de la RFA debe confirmarse la benignidad citológica del nódulo (idealmente con dos biopsias por aspiración con aguja fina, FNA) y verificar niveles de TSH para descartar disfunción tiroidea<sup>3</sup>. En caso de nódulos autónomos hiperfuncionantes (causantes de hipertiroidismo), la RFA puede considerarse una terapia de segunda línea cuando el tratamiento estándar (yodo radiactivo o cirugía) no es posible o es rechazado; el control del hipertiroidismo con RFA es variable y más exitoso en nódulos pequeños<sup>4</sup>.

En cuanto a patología maligna, la RFA no es el tratamiento de primera línea para cáncer de tiroides. Sin embargo, en situaciones especiales puede usarse con criterio restringido: por ejemplo, en *microcarcinomas papilares* (<1–1,5 cm, unifocales, variante no agresiva, sin metástasis ganglionares) en pacientes de bajo riesgo que rechazan o no son candidatos a cirugía, se ha planteado la RFA como alternativa al seguimiento activo<sup>5</sup>. Para recurrencias loco regionales de carcinoma tiroideo diferenciado, la RFA puede ofrecer control local en pacientes inoperables: con intención curativa si hay pocas lesiones (p.ej., ≤3–4 tumores locales de ≤1,5–2 cm) o con intención paliativa si la reducción del volumen tumoral puede aliviar síntomas<sup>6,7</sup>. En todos los casos es fundamental una adecuada selección: nódulos mayores (>4–5 cm o > 20 mL de volumen) pueden requerir más de una sesión para lograr reducción suficiente<sup>8</sup>, y nódulos en contacto íntimo con estructuras críticas podrían no ser ideales para RFA por el riesgo de complicaciones.

## Preparación preoperatoria y consentimiento informado

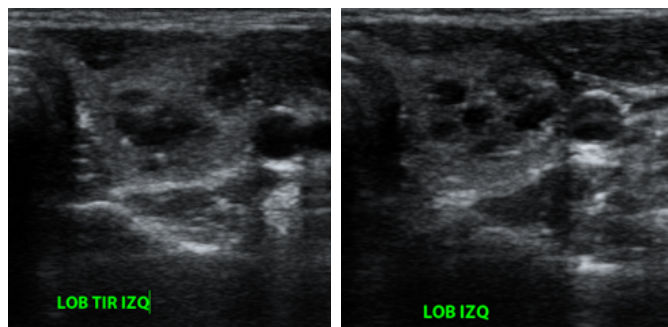
Una vez seleccionado el paciente, se realiza una preparación rigurosa previa al procedimiento. Debe confirmarse la benignidad del nódulo mediante citología



**Figura 1:** Procesamiento de punción aspiración aguja fina del nódulo tiroideo previo a la ablación con radiofrecuencia, en el cual se constata con un citotecnólogo, que el material extraído es suficiente para un diagnóstico citológico.

(idealmente dos FNA negativos, como se mencionó)<sup>3</sup>. Se evalúa la función tiroidea (TSH, T3, T4), corrigiendo cualquier hipertiroidismo antes del procedimiento para reducir el riesgo de tirotoxicosis durante la ablación. Se recomienda documentar la movilidad de las cuerdas vocales mediante laringoscopia indirecta o nasofibrolaringoscopia flexible, especialmente en nódulos cercanos al nervio laríngeo recurrente, de modo de contar con un estado vocal de referencia, previo al procedimiento. También se indican estudios de imagen (ecosonografía cervical detallada) para evaluar la posición del nódulo en la glándula tiroidea y su relación con la tráquea, esófago, vasos y nervios. Medicaciones que aumenten el riesgo de sangrado (anticoagulantes, antiagregantes) deben suspenderse en tiempo prudente antes de la RFA, usualmente 72 horas antes o siguiendo protocolos médicos.

En el consentimiento informado que le damos al paciente, se explican las alternativas terapéuticas (cirugía, observación, etc.) y se describen los beneficios de la RFA (mínimamente invasiva, bajo riesgo, sin necesidad de anestesia general) junto con sus posibles riesgos. El paciente debe comprender las eventualidades o complicaciones potenciales (como lesión del nervio recurrente con cambios de voz transitoria, hematoma cervical, quemadura cutánea, etc.) y la posibilidad de necesitar sesiones adicionales si el nódulo es grande o el volumen no se reduce lo suficientemente con una sola ablación<sup>8</sup>. Asimismo, se describirá el pronóstico esperado: la RFA de un nódulo



**Figura 2:** Ultrasonido que demuestra nódulo esponjiforme localizado en el lóbulo tiroideo izquierdo.

benigno suele lograr reducciones significativas de volumen (>50%) en los meses posteriores, con alivio de síntomas compresivos en la mayoría de los pacientes<sup>9</sup>. Con toda la información leída en el consentimiento, el paciente firma el mismo. El día del procedimiento, se indica venir en ayunas, ya que se empleará sedación consciente por el anestesiólogo y se coloca una dosis profilaxis antibiótica, usualmente con cobertura a gérmenes de piel y dependiendo de sensibilidad alérgica que sea referida previamente por el paciente.

### Equipo necesario

La RFA de tiroides requiere un equipo especializado, pero relativamente sencillo. Es indispensable un generador de radiofrecuencia monopolar que entregue corriente de alta frecuencia (300–500 kHz) y permita modular la potencia o temperatura de ablación. Se utiliza un electrodo aguja de RFA específico para tiroides: típicamente calibre 18 G ( $\approx 1,2$  mm de diámetro), con

aislamiento en toda su longitud excepto en la punta activa (usualmente de 5–10 mm) por donde se emite la energía<sup>10</sup>. Estas agujas son internamente enfriadas mediante una bomba de perfusión salina para evitar el sobrecalentamiento de los tejidos cercanos y de la propia aguja<sup>11</sup>. El largo del electrodo (70–100 mm) se escoge según la profundidad del nódulo. Al ser un sistema monopolar, se colocan electrodos dispersivos (placas de toma de tierra) en los muslos del paciente para cerrar el circuito y disipar la corriente de manera segura<sup>12</sup>.

Además del generador y el electrodo, es esencial un equipo de ecosonografía de alta resolución con transductor lineal (7–15 MHz), para guía ecográfica en tiempo real. Se prepara material de anestesia local, usamos lidocaína al 1% con aguja fina para infiltración y medicación para sedación consciente, como por ejemplo midazolam o fentanilo en bajas dosis, aunque muchos procedimientos se realizan solo con anestesia local para permitir la cooperación del paciente, la cual es muy importante. Se asegura la disponibilidad de un sistema de aspiración por si ocurre un sangramiento o



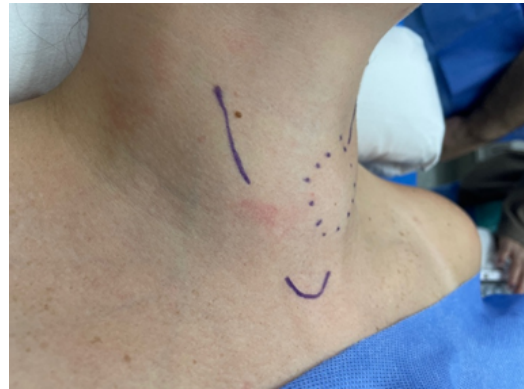**Figura 3:** Consola generadora de radiofrecuencia a la izquierda, conectado a la aguja emisora de energía. A la derecha se encuentra la bomba de perfusión salina de enfriamiento.

acumulación de saliva y una bandeja de instrumentos estéril básica. También es recomendable tener a la mano, solución salina fría al 0,9% o dextrosa al 5% para inyección, la cual puede usarse en el procedimiento como medida de protección mediante la hidro ablación, en caso que se requiera aislar elementos anatómicos como la tráquea, el pedículo vascular del cuello o enfriar la zona del nervio laríngeo recurrente en caso de irritación, la cual se manifiesta por tos o disfonía leve durante el procedimiento<sup>13</sup>. Por último, se cuenta con monitoreo estándar de signos vitales oxímetro de pulso, presión arterial, monitoreo electrofisiológico cardíaco en caso de estar en el área de quirófano durante el procedimiento, y por supuesto personal paramédico entrenado de apoyo.

### Técnica quirúrgica paso a paso

**1. Posicionamiento del paciente:** El procedimiento se realiza en posición supina con el cuello en ligera extensión, colocando un cojín bajo los hombros para exponer la región anterior cervical. Se realiza asepsia y antisepsia del cuello y se colocan campos estériles. El equipo de ultrasonido se ubica de manera ergonómica, al igual que el generador RFA y el pedal de activación. Se conectan las placas dispersivas en los muslos para los sistemas monopolares<sup>12</sup>. El paciente permanece despierto; en algunos casos se administra sedación leve, pero es importante que pueda cooperar, por ejemplo, responder a preguntas efectuadas por el médico interventor para notar cambios en la voz. Se infiltra anestesia local en la piel de la zona de entrada de la aguja, en tejido subcutáneo y hasta la cápsula tiroidea, guiándose con la ecografía para depositar lidocaína entre la glándula y planos musculares anteriores<sup>14</sup>. Esto logra analgesia del trayecto que recorrerá la aguja. Si el paciente está muy ansioso, se administra por parte del anesestesiólogo un sedante suave, pero evitando la sedación profunda para poder monitorear síntomas como dolor o cambios de voz.

**2. Abordaje transístmico del nódulo:** Bajo guía ecográfica, se planifica una vía de punción transístmica. Esto significa que la aguja se introduce a través del istmo tiroideo o del lóbulo contralateral, de modo que atraviese la glándula y alcance el nódulo desde el lado opuesto, esto proporciona



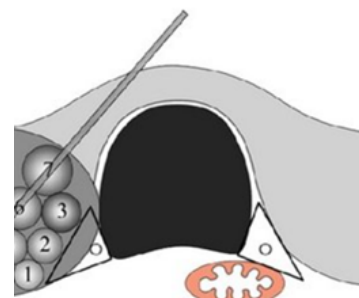
**Figura 4:** Posicionamiento del paciente con cojín cervical para hiperextensión del cuello.

mayor estabilidad con la aguja que se moverá usualmente con los movimientos respiratorios<sup>15</sup>. Por ejemplo, para un nódulo en el lóbulo derecho, la aguja entra cerca de la línea media del cuello (istmo) y progresa lateralmente hacia el lóbulo derecho. Esta vía ofrece varias ventajas de seguridad: mantiene el electrodo dentro del tejido tiroideo, reduciendo riesgo de lesionar elementos anatómicos vecinos vulnerables, y permite visualizar toda la longitud de la aguja por el traductor ecográfico en plano transversal<sup>16</sup>. Además, el trayecto oblicuo a través del istmo brinda mayor estabilidad a la aguja como ya mencionamos previamente, sobre todo también si el paciente traga o tose levemente, la aguja no suele desplazarse gracias al anclaje proporcionado por el tejido glandular atravesado<sup>17</sup>. Se avanza la aguja lentamente bajo visualización ecográfica, evitando punzar la cápsula posterior de la tiroides. La punta del electrodo (no aislada) se posiciona inicialmente en la porción más profunda del nódulo, generalmente el borde más posterior o inferior del nódulo. En esta posición inicial, se verifica nuevamente la orientación: es muy importante siempre visualizar la punta de la aguja, que debe estar dentro del nódulo y alejada unos 4 – 5 milímetros de la cápsula posterior, para minimizar la difusión de calor a la vecindad del nervio recurrente y el esófago.

**3. Inicio de la ablación y técnica de “moving shot”:**

Una vez correctamente posicionado el electrodo, se inicia la emisión de energía de radiofrecuencia. Generalmente se comienza con potencias bajas-moderadas (30–50 W) y se ajusta según la tolerancia del paciente y las características del nódulo. Al activar el equipo de RFA, el tejido junto a la punta del

electrodo comienza a coagularse y suele aparecer un signo ecográfico típico: una zona hiperecogénica (blanca) en forma de nubes o burbujas alrededor de la punta, estas microburbujas son producto del calentamiento<sup>18</sup>. Esto indica que esa porción del nódulo ha sido efectivamente calentada (>60°C) y está sufriendo necrosis por coagulación, visualizando así la zona ablacionada. Siguiendo la técnica de “disparo móvil” o *moving shot*, una vez lograda la ablación de la zona inicial, se desactiva la energía temporalmente en el pedal y se recoloca la punta de la aguja unos milímetros más hacia otro segmento del nódulo aún no tratado<sup>19</sup>. Habitualmente se avanza retirando la aguja de profundo a superficial (de posterior a anterior) en pequeños incrementos, continuando la ablación en cada nueva posición. De esta manera, la ablación progresa en “disparos” secuenciales que cubren todo el volumen nodular, solapando las zonas tratadas. Es importante seguir una secuencia ordenada: comenzar en el sector más profundo del nódulo y proceder hacia zonas más superficiales, ya que el área ya ablacionada produce artefactos ecogénicos que pueden dificultar ver estructuras por detrás de ella<sup>20</sup>. Durante todo este proceso, el operador mueve suavemente el transductor de ultrasonido para monitorear en tiempo real la extensión de la zona tratada y la posición del electrodo.



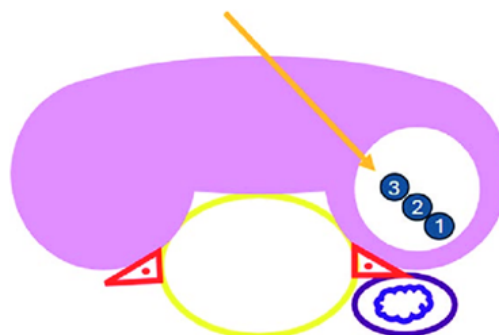
**Figura 5:** Esquema del abordaje transístmico y de la técnica de disparo móvil (*moving shot*). La aguja se inserta a través del istmo con el fin de visualizar toda la longitud del electrodo y el nódulo objetivo. La ablación comienza en la porción más profunda del nódulo y progresa hacia el área más superficial, siguiendo el orden de numeración de cada pequeña unidad conceptual de ablación, mediante el desplazamiento de la punta del electrodo. El área de ablación es pequeña cerca del triángulo periférico de peligro (triángulo negro), mientras que es amplia en la zona central considerada segura. El nervio laríngeo recurrente (círculo negro) se encuentra dentro del triángulo de peligro.

La técnica transístmica y “*moving shot*” aplicada a un nódulo tiroideo. En la figura 5, se muestra la aguja como se inserta vía istmo para abarcar todo el nódulo, iniciando la ablación en la porción más profunda (número 1) y luego retirándola gradualmente para tratar segmentos más anteriores (2 y 3). Obsérvese el triángulo peligroso (marca negra en el ángulo posteromedial del lóbulo), que es la zona cercana al trayecto del nervio laríngeo recurrente donde se usan ablaciones más pequeñas por seguridad<sup>21</sup>.

En cambio, las zonas centrales del nódulo (lejos de estructuras críticas) pueden ablacionarse con segmentos mayores. Este abordaje minimiza la extensión del calor hacia la cápsula posterior, protegiendo al nervio recurrente y al esófago<sup>22</sup> (Figura 6).

**4. Monitoreo intraoperatorio y ajustes:** Durante la ablación, se mantiene una comunicación continua con el paciente. Dado que generalmente está bajo anestesia local, el paciente puede alertar si siente dolor referido a la garganta, oído o alguna molestia

inusual. El médico que efectúa el procedimiento, debe pausar periódicamente la ablación (dejando de pisar el pedal) y pedir al paciente que hable (por ejemplo, que diga una “iiiiiiiiiiiiiiii”) para evaluar si hay cambios en la voz<sup>23</sup>. Cualquier alteración vocal sugeriría irritación incipiente del nervio laríngeo, lo que indica pausar la energía inmediatamente. Si esto ocurre, se puede inyectar solución fría de dextrosa al 5%, entre la cápsula tiroidea posterior y el esófago (región descrita como el triángulo peligroso) para enfriar la zona y mitigar la neuro praxia térmica<sup>23</sup>.



**Figura 6:** Diagrama que ilustra la técnica de ‘disparo móvil’ (*moving shot*) y el ‘abordaje transístmico’. Los números 1, 2 y 3 corresponden a las zonas de ablación en un único plano superoinferior.

Esta maniobra de “hidrodissección” crea un colchón líquido protector temporal alrededor de elementos anatómicos sensibles. Asimismo, se debe vigilar en la ecografía, la aparición de cualquier burbuja de aire fuera del tiroides (posible signo de lesión traqueal o esofágica) o colección líquida que pueda sugerir hematoma. La potencia del generador puede ajustarse según el tamaño del nódulo y la cercanía a estructuras críticas: en áreas periféricas cercanas a la cápsula posterior, se recomienda reducir la potencia o el tiempo de activación para evitar ablación excesiva más allá del límite del nódulo tiroideo.

**5. Finalización del procedimiento:** Una vez que todo el nódulo luce hiperecogénico en la ecografía (indicando que todas sus porciones han sido tratadas) y no quedan “islas” no ablacionadas, se da por terminada la ablación. Se apaga el equipo de radiofrecuencia y se retira la aguja lentamente, asegurando no activarla durante la salida para no dañar el trayecto de salida. Se comprime suavemente el sitio de punción con una gasa fría o en su defecto, preferimos usar hielo o criogel®, para prevenir sangrado y se verifica ecográficamente la ausencia de hematomas o lesiones inmediatas. Se limpia y coloca un pequeño vendaje estéril. Por lo general, el tiempo de energía activo total usado es de 5 a 20 minutos dependiendo del tamaño del nódulo, aunque el procedimiento completo incluyendo preparación puede durar 30–60 minutos. Tras la ablación, el paciente permanece en observación corta (1–2 horas) monitoreando su voz, respiración y posible dolor cervical. Si todo es adecuado, puede darse de alta el mismo día con recomendaciones<sup>24</sup>.

### Precauciones para evitar lesiones de elementos anatómicos adyacentes

La seguridad del procedimiento depende de *respetar ciertas precauciones técnicas* que protejan las estructuras vitales del cuello:

- **Nervio laríngeo recurrente:** Es la estructura de mayor cuidado, ubicado en el surco traqueo-esofágico por detrás de la tiroides (no visible directamente al ultrasonido, denominado “*triángulo peligroso o de peligro*” posteromedial). Para evitar lesionarlo se

emplea siempre el abordaje transístmico, de forma que la aguja avance desde el lado medial hacia el lateral del nódulo, manteniéndose alejada del surco traqueo-esofágico donde corre el nervio. Además, se procura no atravesar la cápsula posterior del tiroides con la aguja; la punta se mantiene dentro del nódulo a unos 2–3 mm de la cápsula posterior. Durante la ablación cerca de esa zona, se utilizan ablaciones más breves y de menor potencia, e incluso se puede dejar sin ablacionar una fina capa subcapsular (4 mm), para garantizar un margen de seguridad térmico. En nódulos posteriores o próximos al esófago, es muy útil la hidrodissección: inyectar lentamente 5–10 ml de solución de dextrosa al 5% entre la cara posterior del tiroides y el esófago para separar físicamente el nervio recurrente y el esófago del área a tratar. Esta solución no conductora absorbe calor y protege los elementos anatómicos adyacente (nunca se usa solución salina 0,9% ya que potencialmente podría conducir calor). Asimismo, es fundamental monitorear la voz del paciente durante el procedimiento: cualquier ronquera o cambio tonal indica detener la ablación de inmediato. Algunos equipos avanzados emplean neuromonitoreo continuo (electrodos laríngeos) o laringoscopia flexible intraoperatoria, aunque la práctica común es la monitorización clínica mediante la voz. Siguiendo estas precauciones (aguja transístmica, distancia de la cápsula, hidrodissección y control de voz), el riesgo de lesión permanente del nervio laríngeo recurrente es muy bajo (<1%)<sup>24</sup>.

- **Tráquea y esófago:** Estas estructuras tubulares posteriores al tiroides pueden lesionarse si la ablación se extiende más allá del límite glandular. Para proteger el esófago, además de la hidrodissección mencionada, se mantiene siempre la visualización ecográfica transversal de la aguja; nunca se hace la ablación sin ver la punta de la aguja. Se evita ablacionar intencionadamente tejido tiroideo que esté directamente adyacente a la pared esofágica; si queda un remanente mínimo junto a esófago, es preferible controlar posteriormente con solución glucosada fría al 5 % para evitar provocar una lesión térmica. En la tráquea por su parte, al ser cartilaginosa, tolera relativamente más calor que el nervio o esófago, pero una quemadura traqueal podría causar necrosis o fistula traqueoesofágica<sup>23</sup>. Por ello, se evita apuntar la punta de la aguja directamente hacia la tráquea; en nódulos muy

anteriores cercanos a tráquea, se reduce la potencia y tiempo. El paciente suele toser si la tráquea se irrita, lo cual sirve como alerta. Mantener la aguja en posición fija durante ablación (no moverla lateralmente cuando está activa) previene rozar o perforar la tráquea desde adentro.

- **Vasos sanguíneos:** Las arterias carótidas y venas yugulares corren lateralmente al tiroides, bastante alejadas de la vía transistmica. Aun así, se debe dirigir la aguja lejos de los grandes vasos del cuello. Antes de la punción se identifica con ecografía la posición de la arteria carótida y la vena yugular interna, asegurando que la trayectoria planificada no las invada. El efecto “*sink*” del flujo sanguíneo en vasos de calibre (carótida) tiende a disipar el calor, por lo que es poco probable dañarlos térmicamente si no se contactan directamente. El “efecto sink” (o efecto disipador de calor por flujo sanguíneo) es un fenómeno de transferencia de calor muy relevante en ablaciones térmicas (RFA, láser, microondas, etc.) y explica por qué los vasos de gran calibre —como la carótida y, en menor medida, la yugular interna, suelen estar “protegidos” frente al daño térmico cuando no hay contacto directo con el electrodo. Cuando aplicas la radiofrecuencia, generas calor por efecto Joule alrededor de la punta activa, donde el tejido alcanza temperaturas  $>60$  °C y se produce necrosis por coagulación. Si hay cerca un vaso con alto flujo, la sangre circulante actúa como un “radiador”: se lleva el calor por convección, baja la temperatura local y dificulta que la pared vascular y el tejido adyacente alcancen el umbral de necrosis. Ese “arrastre” de calor por el flujo es el efecto sink. ¿Por qué ocurre?: El balance térmico del tejido durante la RFA está gobernado por el modelo bio-térmico de Pennes (conducción + perfusión). Perfusión elevada = mayor extracción de calor → gradiente térmico descendente alrededor del vaso → menor temperatura pico en la adventicia y el tejido perivascular. El efecto es más marcado cuanto mayor es el diámetro y flujo (p. ej., carótida común/externa). En vasos pequeños intratiroideos el efecto existe, pero es modesto<sup>25</sup>. Lo más importante es evitar lesionar los vasos sanguíneos grandes mecánicamente: la aguja nunca debe atravesar la cápsula tiroidea lateral hacia la carótida. Si un nódulo es muy lateral y adyacente a vasos, puede considerarse infundir solución de dextrosa fría al 5

% alrededor del vaso para protegerlo o simplemente no tratar el borde más externo. En cuanto a vasos pequeños intratiroideos, suelen coagularse con la ablación minimizando sangrado; no obstante, siempre se avanza la aguja lentamente y si se detecta sangrado en el ultrasonido o equimosis en la piel, se detiene el procedimiento para compresión con hielo o Criogel®.

- **Piel y tejido subcutáneo:** Para evitar quemaduras cutáneas, es crucial que la punta activa de la aguja se ubique completamente dentro del nódulo antes de activar el equipo de radiofrecuencia. No se activa la energía mientras la aguja atraviesa la piel ni durante reposicionamientos (el electrodo debe estar apagado al moverlo). La piel del cuello se protege con el mismo gel de ultrasonido y evitando presión excesiva prolongada del transductor en un punto durante la ablación. Dado que se usa anestesia local abundante en piel y trayecto, el paciente no suele moverse, lo que también previene lesiones por movimiento inadvertido. Al terminar, se aplica hielo local para mitigar cualquier inflamación cutánea. Siguiendo estas medidas, las lesiones cutáneas son muy infrecuentes.
- **Otros nervios cervicales:** Además del nervio laríngeo recurrente, en rarísimas ocasiones se han reportado lesiones a otros nervios periféricos por RFA. Por ejemplo, si la ablación es muy inferior y lateral, cercano al ápice pulmonar, podría afectarse el plexo braquial o el nervio frénico; o si es muy superior, alguna rama del nervio vago/simpático cervical podría lesionarse (se han descrito casos aislados de síndrome de Horner por daño simpático cervical)<sup>26</sup>. No obstante, estos escenarios son evitables con la colocación correcta de la aguja dentro del tiroides. La recomendación es mantenerse dentro de los límites tiroideos en todo momento y usar la técnica en “ventanas” (ablaciones cortas y repetidas) en zonas apicales o basales del lóbulo. Si el paciente refiere dolor neurítico irradiado (por ejemplo, hacia extremidad superior sugiriendo irritación del plexo braquial), se detiene la ablación inmediatamente. En resumen, con un control ecográfico constante y una técnica meticulosa, las complicaciones neurológicas diferentes al nervio recurrente son sumamente raras.

## Seguimiento postoperatorio y criterios de éxito

Tras la RFA, el paciente puede ser dado de alta el mismo día con instrucciones de cuidados en el hogar. Se le indica reposo relativo las primeras 24 – 48 horas, evitando actividades extenuantes o movimientos bruscos del cuello. Es normal presentar leve dolor cervical o disfagia transitoria por edema; suelen manejarse con analgésicos comunes (AINES, paracetamol). Si hubo cambios en la voz (disfonía leve), típicamente se resuelven en días, pero se aconseja reposo de la voz y eventualmente terapia de voz si persiste. Se citan controles clínicos tempranos: a las 1–2 semanas para evaluar síntomas, y un control ecográfico a aproximadamente 1 mes para verificar la reducción inicial del nódulo y descartar colección tardía o complicaciones subagudas.

El seguimiento a mediano plazo incluye ecografía de control a los 6 meses y al año post-RFA, con medición del volumen nodular residual. El criterio estándar de éxito terapéutico es una reducción  $\geq 50\%$  del volumen del nódulo respecto al inicial en controles de 6–12 meses. Esta reducción suele correlacionarse con mejoría significativa de síntomas compresivos y satisfacción cosmética. En la literatura, el volumen nodular promedio se reduce  $\sim 70\text{--}80\%$  al año de una sola sesión, y muchos nódulos continúan reduciéndose con el tiempo gracias a la fibrosis y reabsorción progresiva. En caso de no alcanzarse al menos 50% de reducción a los 6 meses y si el paciente aún presenta síntomas importantes, puede considerarse una segunda sesión de RFA para ablacionar tejido remanente. Estudios han mostrado que nódulos de gran tamaño (por ejemplo  $>20\text{--}30$  ml) tienen más frecuencia de requerir re-tratamiento para lograr la reducción deseada<sup>27</sup>.

Además de la reducción de volumen, otros parámetros de éxito incluyen la resolución o mejoría del hipertiroidismo en casos de nódulos autónomos (normalización de T3/T4, desaparición de síntomas). Estos pacientes deben hacer controles de función tiroidea a las 4–6 semanas y 3 meses tras la RFA; muchos logran eutiroideos, aunque algunos podrían requerir tratamiento complementario si la autonomía persiste. En nódulos benignos, no se espera hipotiroidismo significativo post-RFA (la mayoría mantiene función normal)<sup>28</sup>, por lo que cualquier alteración tiroidea en el seguimiento debe evaluarse (en una serie de 620 pacientes solo 4 desarrollaron hipotiroidismo

subclínico tratable tras RFA). En pacientes tratados por recurrencias de cáncer, se realiza seguimiento oncológico habitual con ecografía y tiroglobulina según protocolos; la RFA exitosa debería mostrar la lesión tratada necrótica y sin incremento de marcadores tumorales<sup>28</sup>.

La evaluación de éxito subjetivo también es importante: en cada control se indaga al paciente sobre el alivio de sus síntomas (disminución de la sensación de “bulto” en el cuello, mejora al tragar, satisfacción con la apariencia). La mayoría de pacientes reportan alta satisfacción post-RFA si se logra la reducción volumétrica esperada, evitándoles una cirugía mayor<sup>29</sup>.

## Posibles eventualidades y su manejo

Aunque la ablación por radiofrecuencia de la tiroides es en general segura, existen eventualidades (complicaciones) potenciales que el clínico debe reconocer y saber manejar:

- **Lesión del nervio laríngeo recurrente (disfonía):** es la complicación más temida, aunque infrecuente. Se manifiesta por cambios en la voz (ronquera, voz aérea) debido a parálisis o paresia de la cuerda vocal ipsilateral. En series amplias se ha reportado en alrededor de 2% de pacientes, casi siempre de forma transitoria; por ejemplo, en un estudio de 620 nódulos tratados hubo 14 casos de disfonía temporal (2.3%) y ningún caso de lesión permanente. Esto se debe a neuropraxia térmica del nervio, que típicamente recupera la función en días o semanas. Manejo: voz en reposo (evitar forzarla), antiinflamatorios sistémicos (corticosteroides orales por corto periodo pueden ayudar a reducir edema neural) y seguimiento por Otorrinolaringología con nasofibrolaringoscopia seriada. Si la parálisis persiste  $>6\text{--}12$  meses (caso excepcional), podría considerarse tratamiento de la cuerda vocal (inyección de grasa o medialización quirúrgica) para mejorar la voz. La prevención es clave (ver precauciones); de hecho, con técnica adecuada la lesión permanente del nervio recurrente es extremadamente rara<sup>30,31</sup>.

- **Hematoma cervical:** el sangrado durante o después del procedimiento puede ocurrir por lesión de pequeños vasos tiroideos o por la punción.

Generalmente es mínimo y se limita con compresión local. Un hematoma significativo en el cuello (sobre todo si comprime tráquea) es muy infrecuente con RFA (muchísimo menor que con cirugía). Manejo: si se evidencia un hematoma expansivo inmediato, se debe abrir la herida, evacuar el coágulo y compresión; sin embargo, la mayoría son pequeños moretones subcutáneos que se reabsorben solos. Se vigila la vía aérea por seguridad (posibilidad remota de compresión traqueal) y se puede aplicar hielo local. Mantener al paciente en observación por algunas horas tras la RFA permite detectar precozmente cualquier sangrado. La incidencia de hematomas clínicamente relevantes es <1%<sup>32</sup>.

- **Quemadura cutánea o lesión de piel:** se presenta como eritema, ampolla o úlcera en la zona de punción o trayecto. Es muy rara (<0.5%) gracias a las medidas de prevención (enfriamiento interno del electrodo, no moverlo activado, etc.). Si ocurre una quemadura superficial, se trata con cuidados locales (curaciones, ungüentos tópicos) y protección solar para evitar hiperpigmentación. No suelen dejar cicatriz significativa. Si hubiera una quemadura profunda (escenario poco probable), podría requerir manejo por dermatología o cirugía plástica. El correcto aislamiento de la aguja excepto la punta y la técnica de no activar en movimiento prácticamente eliminan este riesgo<sup>33</sup>.

- **Dolor intenso, reacción vasovagal:** algunos pacientes pueden experimentar dolor agudo durante la ablación (por calor cerca de cápsula o estructuras sensibles) que ocasione mareo, sudoración, bradicardia y síncope vasovagal. Manejo: interrumpir la ablación inmediatamente, Trendelenburg suave, monitoreo de signos vitales. Administrar analgesia adicional (más anestésico local si es por dolor localizado). Esperar hasta estabilización antes de continuar, o abortar el procedimiento si el paciente no lo tolera. En la serie mencionada, 5 pacientes (~0.8%) presentaron episodios vasovagales durante la RFA, todos transitorios. La comunicación continua con el paciente ayuda a anticipar y evitar esta reacción<sup>27,30,34</sup>.

- **Ruptura del nódulo tiroideo:** se denomina así a un fenómeno de hemorragia y edema dentro del nódulo tratado días después de la ablación, que puede causar aumento súbito de volumen cervical doloroso. Suele presentarse a la semana de la RFA con dolor y enrojecimiento locales. Manejo: conservador en la mayoría – antiinflamatorios no esteroideos, compresas

frías, reposo relativo y vigilancia. El organismo reabsorbe gradualmente el sangrado interno del nódulo en 2–4 semanas. Raramente podría formarse un absceso que requiera antibiótico o drenaje si se sobreinfecta, pero esto es extremadamente raro. La ruptura nodular no compromete la vía aérea ni causa hipotensión, por lo que se diferencia de un hematoma agudo peligroso<sup>35</sup>.

- **Infección:** La tiroides tiene muy buen riego sanguíneo, por lo que las infecciones post-RFA son inusuales (<0.2%). Pudiera ocurrir tiroiditis infecciosa o absceso si se introduce contaminación. Se previene con técnica estéril estricta. Si se sospecha infección (fiebre, área fluctuante, aumento de dolor 3–7 días post), se realizan estudios de imagen y se comienza antibióticos de amplio espectro (cobertura de piel y flora orofaríngea). Un absceso franco requeriría drenaje percutáneo<sup>36</sup>.

- **Lesión de tráquea o esófago:** son complicaciones mayores extremadamente infrecuentes. Puede ocurrir una quemadura de la pared esofágica si la ablación se extendió fuera del nódulo posteriormente; esto podría causar dolor retroesternal, disfagia, o incluso fístula traqueoesofágica tardía. La literatura recoge muy pocos casos; uno de ellos, necrosis traqueal tras ablación de un nódulo retrotraqueal mal localizado (el electrodo liberó calor directamente sobre la tráquea). Manejo: si se sospecha lesión esofágica (dolor al tragar intenso, enfisema subcutáneo cervical, fiebre), ingresar al paciente, ayuno estricto, nutrición parenteral, antibióticos de amplio espectro y control por endoscopia. Lesiones pequeñas pueden cicatrizar con ese manejo conservador; una perforación mayor podría requerir cirugía (esofagostomía o reparo) aunque nunca ha sido reportada tras RFA tiroidea en grandes series. La lesión traqueal se manifestaría por dificultad respiratoria, tos con hemoptisis o enfisema subcutáneo; se debe realizar broncoscopia y manejo según hallazgos (generalmente conservador si es superficial, o traqueostomía temporal si hubiera compromiso severo de la vía aérea). En general, con la precaución de no pasarse de la cápsula posterior y uso de hidrodissección, estas complicaciones son prácticamente evitables<sup>37</sup>.

- **Hipotiroidismo:** A diferencia de la cirugía, la RFA busca preservar el parénquima tiroideo sano; por ello, la aparición de hipotiroidismo posterior es infrecuente. En grandes series se ha reportado una incidencia baja (~1–2%) de hipotiroidismo subclínico en nódulos benignos, casi siempre leve y fácilmente tratable con

levotiroxina. Se recomienda monitorizar TSH a los 3–6 meses post-procedimiento. En los nódulos autónomos, la ablación del tejido hiperfuncionante suele conducir a normalización de la TSH, aunque en raros casos puede desenmascarar insuficiencia del resto del tiroides que permanecía suprimido por el hipertiroidismo previo. Estos hallazgos fueron confirmados en el estudio multicéntrico latinoamericano de Dueñas et al. (2025), donde la mayoría de los pacientes con nódulos autónomos alcanzaron normalización de TSH tras RFA; únicamente se reportaron casos aislados de hipotiroidismo post-ablación, todos de curso leve y fácilmente manejables con levotiroxina. En conjunto, la evidencia respalda que el hipotiroidismo post-RFA es una complicación poco frecuente y generalmente bien controlable, mientras que en nódulos autónomos la técnica ofrece un doble beneficio: resolución del hipertiroidismo y preservación de la función tiroidea global en la mayoría de los pacientes<sup>38,39</sup>.

• **Otras lesiones neurológicas:** tal como se describió, son altamente inusuales. Se han reportado casos aislados de *síndrome de Horner* (ptosis, miosis facial) por afectación del ganglio simpático cervical durante RFA de un nódulo muy apical, y lesiones del plexo braquial o nervio frénico inferiores. Si el paciente tras el procedimiento presenta signos neurológicos atípicos (síndrome de Horner: párpado caído, pupila contraída, anhidrosis facial; o debilidad de extremidad superior sugerente de plexopatía), se debe derivar a neurología y manejar sintómicamente (la mayoría mejoran parcialmente con el tiempo). Afortunadamente, la incidencia de estas complicaciones es prácticamente despreciable cuando se siguen las técnicas recomendadas<sup>40</sup>.

## Conclusión

La ablación por radiofrecuencia (RFA) de tiroides es una técnica segura, eficaz y reproducible que, con adecuada selección de pacientes y protocolo estandarizado, ofrece reducciones volumétricas consistentes ( $\geq 50\%$  a 6–12 meses; 70–80% al año) con clara mejoría de síntomas compresivos y del resultado cosmético, menor dolor, alta el mismo día y rápida recuperación; su perfil de seguridad es alto, con complicaciones globales bajas ( $< 3\text{--}4\%$ ) y mayoritariamente transitorias

y de manejo conservador (disfonía temporal  $\sim 2\%$  con lesión permanente del NLR excepcional, hematoma clínicamente relevante  $< 1\%$ , quemadura cutánea  $< 0,5\%$ , episodios vasovagales  $\sim 0,3\text{--}0,8\%$ , ruptura nodular 0,2–2% e infección  $< 0,2\%$ ), mientras que las lesiones neurológicas no recurrentes y el daño a tráquea/esófago son extraordinariamente raros y prevenibles mediante abordaje transístmico, técnica “*moving-shot*”, visualización continua de la punta y uso selectivo de hidrodisección con dextrosa al 5% para proteger la cápsula posterior y estructuras críticas (apoyado además por el “efecto sink” vascular); en términos funcionales, la RFA preserva el parénquima, con hipotiroidismo postratamiento infrecuente ( $\sim 1\text{--}2\%$ , usualmente subclínico y tratable), y en nódulos autónomos logra normalizar TSH en la mayoría con raros casos de “desenmascaramiento” de hipofunción; en oncología su utilidad se restringe a microcarcinomas papilares de muy bajo riesgo seleccionados y a recurrencias locoregionales, y aunque nódulos grandes ( $> 20\text{--}30$  mL) o muy cercanos a estructuras críticas pueden requerir más de una sesión, un seguimiento estructurado (clínico a 1–2 semanas, ecográfico a 1 mes y 6–12 meses, VRR  $\geq 50\%$  como umbral de éxito, y control tiroideo a 3–6 meses) permite optimizar resultados y decidir retratamientos, consolidando a la RFA como herramienta de alto valor en cirugía de cabeza y cuello.

## Referencias

1. Dobnig H, Zechmann W, Hermann M, et al. Radiofrequency ablation of thyroid nodules: “Good Clinical Practice Recommendations” for Austria: An interdisciplinary statement from the Austrian Thyroid Association (ÖSDG), Austrian Society for Nuclear Medicine and Molecular Imaging (OGNMB), Austrian Society for Endocrinology and Metabolism (ÖGES), and Surgical Endocrinology Working Group (ACE) of the Austrian Surgical Society (OEGCH). *Wien Med Wochenschr.* 2020;170:6-14.
2. Kuo JH, McManus C, Lee JA. Analyzing the adoption of radiofrequency ablation of thyroid nodules using the diffusion of innovations theory: understanding where we are in the United States? *Ultrasonography.* 2022;41:25-33.
3. Deandrea M, Garino F, Alberto M, et al. Radiofrequency ablation for benign thyroid nodules according to different ultrasound features: an Italian multicentre prospective study. *Eur J Endocrinol.* 2019;180:79-87.

4. Schumm MA, Lechner MG, Shu ML, et al. Frequency of thyroid hormone replacement after lobectomy for differentiated thyroid cancer. *Endocr Pract.* 2021;27:691-7.
5. Orloff LA, Noel JE, Stack BC Jr, et al. Radiofrequency ablation and related ultrasound-guided ablation technologies for treatment of benign and malignant thyroid disease: an international multidisciplinary consensus statement. *Head Neck.* 2022;44:633-60.
6. Lui MS, Patel KN. Current guidelines for the application of radiofrequency ablation for thyroid nodules: a narrative review. *Gland Surg.* 2023;13(1):59-69.
7. Kim JH, Baek JH, Lim HK, et al. 2017 Thyroid radiofrequency ablation guideline: Korean Society of Thyroid Radiology. *Korean J Radiol.* 2018;19:632-55. Doi:[10.3348/kjr.2018.19.4.632](https://doi.org/10.3348/kjr.2018.19.4.632)
8. Huh JY, Baek JH, Choi H, et al. Symptomatic benign thyroid nodules: efficacy of additional radiofrequency ablation treatment session—prospective randomized study. *Radiology.* 2012;263:909-16. Doi:[10.1148/radiol.12111300](https://doi.org/10.1148/radiol.12111300)
9. Vuong NL, Dinh LQ, Bang HT, et al. Radiofrequency ablation for benign thyroid nodules: 1-year follow-up in 184 patients. *World J Surg.* 2019;43:2447-53.
10. Li J, Xue W, Xu P, Deng Z, Duan C, Zhang D, et al. Efficacy on radiofrequency ablation according to the types of benign thyroid nodules. *Sci Rep.* 2021;11(1):22270. Doi:[10.1038/s41598-021-01593-9](https://doi.org/10.1038/s41598-021-01593-9).
11. Jeong SY, Lee DW, Sung Y, Yoon HM, Baek JH. Thyroid-dedicated internally-cooled wet electrode for radiofrequency ablation of thyroid nodules. *Ultrasonography.* 2022;41(3):345-354. doi:10.14366/usg.22055.
12. American Thyroid Association Statement. General Principles for the Safe Performance, Training, and Adoption of Ablation Techniques for Benign Thyroid Nodules. *Thyroid.* 2024
13. Risk Assessment and Hydrodissection Technique for Radiofrequency Ablation of Thyroid Benign Nodules. Xiaoyin T, Ping L, Dan C, Min D, Jiachang C, Tao W, et al. *J Cancer.* 2018;9(17):3058-3066.
14. Jeong WY, Baek JH, Chung SR, Lee JH. Radiofrequency ablation of benign thyroid nodules: safety and imaging follow-up in 236 patients. *Eur Radiol.* 2023.
15. Shin JH, et al. RF electrodes were visualized in a parallel axis and inserted into the nodule using a transisthmic approach to stabilize the electrode during the procedure. *Korean J Radiol.* 2025. Doi:[10.3348/kjr.2024.0599](https://doi.org/10.3348/kjr.2024.0599).
16. Shin JH, Baek JH, Ha EJ, Lee JH. Radiofrequency ablation of thyroid nodules: basic principles and clinical application. *Int J Endocrinol.* 2012;2012:919650.
17. Park HS, Baek JH, Lee JH, et al. Thyroid radiofrequency ablation: updates on innovative devices and techniques. *Korean J Radiol.* 2017;18(4):615-23.
18. Zufry Hendra, Timotius A, Hariyanto I. Comparative Efficacy and Safety of Radiofrequency Ablation and Microwave Ablation in the Treatment of Benign Thyroid Nodules: A Systematic Review and Meta-Analysis. *Korean J Radiol.* 2024 Feb 21;25(3):301–313. Doi:[10.3348/kjr.2023.1004](https://doi.org/10.3348/kjr.2023.1004).
19. Sarkis LM, Higgins K, Enepekides D, Eskander A. A novel guided approach to radiofrequency ablation of thyroid nodules: the Toronto Sunnybrook experience. *Frontiers in Endocrinology (Lausanne).* 2024 Jul 24;15:1402605. doi:[10.3389/fendo.2024.1402605](https://doi.org/10.3389/fendo.2024.1402605).
20. Fuentes F. Ablación por radiofrecuencia en pacientes de Latinoamérica con nódulos tiroideos. *Medscape Noticias Médicas.* 2025 Mar 7 [citado 2025 Feb 21]; Disponible en: <https://espanol.medscape.com/verarticulo/5913728>.
21. ResearchGate. Schema of the transisthmic approach and the moving shot technique. [https://www.researchgate.net/figure/Schema-of-the-transisthmic-approach-and-the-moving-shot-technique-The-needle-is-inserted\\_fig1\\_232974701](https://www.researchgate.net/figure/Schema-of-the-transisthmic-approach-and-the-moving-shot-technique-The-needle-is-inserted_fig1_232974701).
22. Eisele RM, Mauri G, Lanci E, Jawad S, Seeberger J, Richter JP. Local ablation of thyroid nodules. In: *Recent advances in thyroid disorders.* London: IntechOpen; 2025. Doi:[10.5772/intechopen.1011458](https://doi.org/10.5772/intechopen.1011458).
23. Ma Y, Wu T, Yao Z, Zheng B, et al. Continuous, large-volume hydrodissection to protect delicate structures around the thyroid throughout the radiofrequency ablation procedure. *Eur Thyroid J.* 2021;10(6):495-503.
24. Xiaoyin T, Ping L, Dan C, et al. Risk assessment and hydrodissection technique for radiofrequency ablation of thyroid benign nodules. *J Cancer.* 2018;9(17):3058-66.
25. Klimek K, Mader N, Happel C, Sabet A, Grünwald F, Groener D. Heat sink effects in thyroid bipolar radiofrequency ablation: an ex vivo study. *Sci Rep.* 2023;13(1):19288. Doi:[10.1038/s41598-023-45926-2](https://doi.org/10.1038/s41598-023-45926-2).
26. Wijaya TD, Saputri KM, Purwanto DJ. Second Order Horner Syndrome Concurrent with Brachial Plexus Injury Following Thyroid Radiofrequency Ablation: A Case Report. *Acta Neurologica Indonesia.* 2024;2(2):32-36
27. Russell JO, Mayo ML, Desai A, et al. Radiofrequency Ablation of Benign Thyroid Nodules: One-Year Follow-Up Results. *Journal of Clinical Endocrinology & Metabolism.* 2024
28. Ha EJ, Baek JH, Che Y, et al. Radiofrequency ablation of benign thyroid nodules: recommendations from the Asian Conference on Tumor Ablation Task Force – secondary publication. *J Med Ultrasound.* 2021;29(2):77-83.
29. Lee GM, You JY, Kim HY, Chai YJ, Kim HK, Dionigi G, et al. Successful radiofrequency ablation strategies for benign thyroid nodules. *Endocrine.* 2019;64(2):316-21.
30. Russell JO, Desai DD, Noel JE, Hussein M, Toraih E, Seo S, et al. Radiofrequency ablation of benign thyroid nodules: a prospective, multi-institutional North American experience. *Surgery.* 2024;175(1):139-45.

31. Pace-Asciak P, Russell JO, Tufano RP. Surgical perspective on radiofrequency ablation of thyroid tumors. *Ann Thyroid*. 2020;5:25.
32. Wang JF, Wu T, Hu KP, et al. Complications Following Radiofrequency Ablation of Benign Thyroid Nodules: A Systematic Review. *Chinese Medical Journal (English)*. 2017;130(11):1361-1370. doi:[10.4103/0366-6999.206347](https://doi.org/10.4103/0366-6999.206347).
33. Bernardi S, Garino F, Rebuffat C, et al. Full-Thickness Skin Burn Caused by Radiofrequency Ablation: A Case Report. *Thyroid*. 2016;26(10):1447-1450. Doi:[10.1089/thy.2015.0453](https://doi.org/10.1089/thy.2015.0453).
34. Issa PP, Cironi K, Rezvani L, Kandil E. Radiofrequency ablation of thyroid nodules: a clinical review of treatment complications. *Gland Surg*. 2023;13(1):77-86. doi:[10.21037/gS-22-539](https://doi.org/10.21037/gS-22-539)
35. Austerlitz J, Mann DS, Noel JE, Orloff LA. Thyroid Nodule Rupture Following Radiofrequency Ablation for Benign Thyroid Nodules. *JAMA Otolaryngol Head Neck Surg*. 2024;150(8):651-657. Doi:[10.1001/jamaoto.2024.1400](https://doi.org/10.1001/jamaoto.2024.1400).
36. Baek JH, Lee JH, Sung JY, Bae JI, Kim KT, Sim J, et al.; Korean Society of Thyroid Radiology. Complications encountered in the treatment of benign thyroid nodules with US-guided radiofrequency ablation: a multicenter study. *Radiology*. 2012;262(1):335-42. Doi:[10.1148/radiol.11110416](https://doi.org/10.1148/radiol.11110416).
37. Wu S, Cai Y, Liu X, Zhu C. Complications after thermal ablation for thyroid nodules across countries. *Front Endocrinol (Lausanne)*. 2025;16:1608164. Doi:[10.3389/fendo.2025.1608164](https://doi.org/10.3389/fendo.2025.1608164).
38. Chan SJ, Liang J, Coburn M, Gadre AK, Hodak SP, Goldenberg D, et al. Trends in thyroid function following radiofrequency ablation of benign non-functioning thyroid nodules. *Am J Surg*. 2024;228(6):1178-84. Doi:[10.1016/j.amjsurg.2024.05.030](https://doi.org/10.1016/j.amjsurg.2024.05.030).
39. Dueñas JP, Buitrago-Gómez N, Rahal A, Steck JH, García C, De Cicco R, et al. Radiofrequency ablation for solitary autonomously functioning thyroid nodules: multicenter study from Latin America. *Thyroid*. 2025;35(3):283-90.
40. Mokhashi N, Lee E, Woo C-H, Chang H, Choi Y, Jung SJ, et al. Horner Syndrome After Radiofrequency Ablation of a Benign Thyroid Nodule. *Cureus*. 2025;17(3):e298947.